Mercredi 27 Janvier 2021

Misbach Charlotte

Docteur Vétérinaire, PhD
Dipl. CEAV médecine interne
Dipl. DESV médecine interne-cardiologie
N° ordre : 21755
charlotte.misbach@gmail.com

Ruby Red PP de Maycoonfolie's
Chat Maine Coon femelle
Née le 19/03/2020, 4,9 kg
250 269 100 088 803

M. Maaloul

Anamnèse

- Bilan cardiaque et rénal de dépistage ;
- Animal asymptomatique ;
- Aucun traitement en cours ;
- Auscultation cardiaque normale.

Examen écho-Doppler *(animal vigil en position debout, mesures et calculs dans le document joint)*

- **Examen des ventricules** (coupes petit axe transventriculaire, grand-axe 4 et 5 cavités, voie parasternale droite mode 2D et TM)
  - Ventricule gauche de diamètre normal en systole et en diastole ;

© chatterie de Maycoonfolie's

- Parois ventriculaires gauches d'épaisseur dans les valeurs usuelles ;
- Piliers ventriculaires gauches d'aspect normal ;
- Cinétique ventriculaire gauche dans les valeurs usuelles ;
- Ventricule droit normal.

- **Examen des atria** (coupes petit axe transaortique et grand-axe 4 cavités)
  - Rapport atrium gauche sur aorte dans les valeurs usuelles ;
  - Atrium droit normal ;
  - Absence de volutes pré-thrombotiques.

- **Examen de la chambre de chasse du ventricule droit, de la valve et du tronc pulmonaires et de sa bifurcation** (coupes petit-axe transaortique et petit-axe oblique, voies parasternales droite et gauche, modes 2D et Doppler)
  - Chambre de chasse du ventricule droit normale ;
  - Tronc pulmonaire de taille normale ;
  - Sigmoïdes pulmonaires normales ;
  - Flux transpulmonaire laminaire.

- **Examen de la valve mitrale** (coupes grand-axe 4 et 5 cavités, voies parasternales droite et gauche, mode 2D, TM et Doppler)
  - Appareil mitral normal ;
  - Absence de mouvement systolique antérieur mitral.

- **Examen de la valve tricuspide** (coupes grand-axe 4 et 5 cavités, voies parasternales droite et gauche, mode 2D, TM et Doppler)
  - Appareil valvulaire tricuspidien normal ;
  - Absence de reflux tricuspidien pathologique.

- **Examen de la chambre de chasse du ventricule gauche, de la valve et du tronc aortiques** (coupes petit-axe transaortique et grand-axe 5 cavités, voies parasternales droite et gauche, mode 2D, TM et Doppler)
  - Sigmoïdes aortiques normales ;
  - Flux aortique laminaire ;
  - Chambre de chasse du ventricule gauche normale ;

© chatterie de Maycoonfolie's

- Septum interventriculaire en région sous-aortique d'épaisseur dans les valeurs usuelles.

- **Autres observations**
  - Absence d'épanchement pleural, péricardique ou d'ascite ;
  - Péricarde d'aspect normal ;
  - Absence de thrombus intra-cavitaire.

Conclusion

- Absence de signes de myocardiopathie en échographie conventionnelle ;
- Absence de signes de PKD à l'échographie bidimensionnelle des 2 reins.

Je vous remercie pour votre confiance et reste à votre disposition pour toute information complémentaire.

Bien cordialement,

Dr. Misbach Charlotte

© chatterie de Maycoonfolie's

Docteur Misbach Charlotte - Consultation Cardiologie Vétérinaire
charlotte.misbach@gmail.com

CLINIQUE VETERINAIRE DR KUPFER

N°	27012021-094151			Nom	MAALOUL, RUBY RED PP DE MAYCOONFOL...
Date naiss(Âge)	19-03-2020(10m)	Sexe	F	Dte exam.	27-01-2021
Indication					
Diagnostiqué par		Médecin réf.		Opérateur	KUPFER

Card.

Hauteur	Poids	SC

VG (M)

		m1	m2	m3	m4	m5	m6		
SIVd	3.62	3.62						mm	Moyenne
DIVGd	15.74	15.74						mm	Moyenne
PPVGd	4.18	4.18						mm	Moyenne
SIVs	7.38	7.38						mm	Moyenne
DIVGs	6.27	6.27						mm	Moyenne
PPVGs	8.50	8.50						mm	Moyenne
VG(M) FC	241	241						bpm	Moyenne
FR % VG (TM)	60.18	60.18						%	
FE VG (M) (Teichholz)	91.71	91.71						%	

Aorte

		m1	m2	m3	m4	m5	m6		
Diam Ao (2D)	9.18	9.18						mm	Moyenne

OG

		m1	m2	m3	m4	m5	m6		
Diam. OG (2D)	7.92	7.92						mm	Moyenne
OG/Ao(2D)	0.86	0.86							

© chatterie de Maycoonfolie's

CLINIQUE VETERINAIRE DR KUPFER

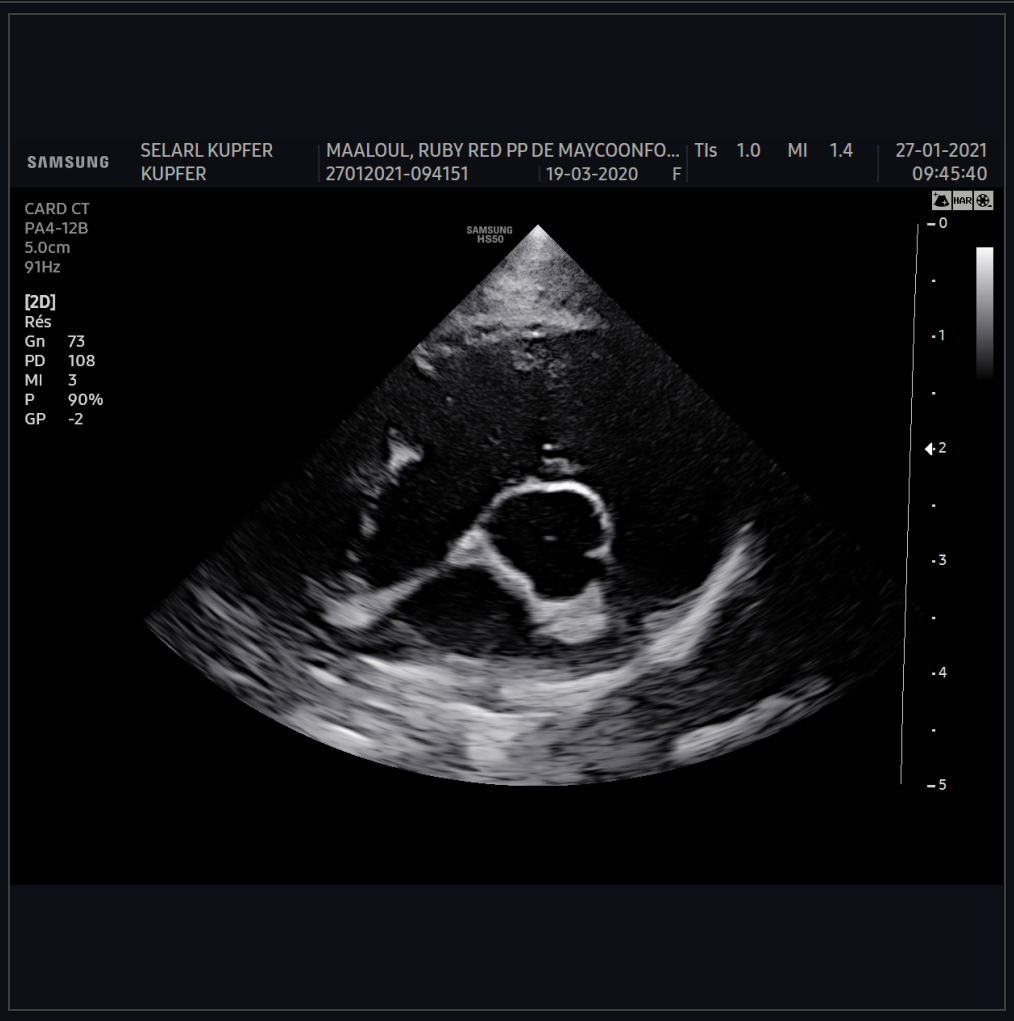

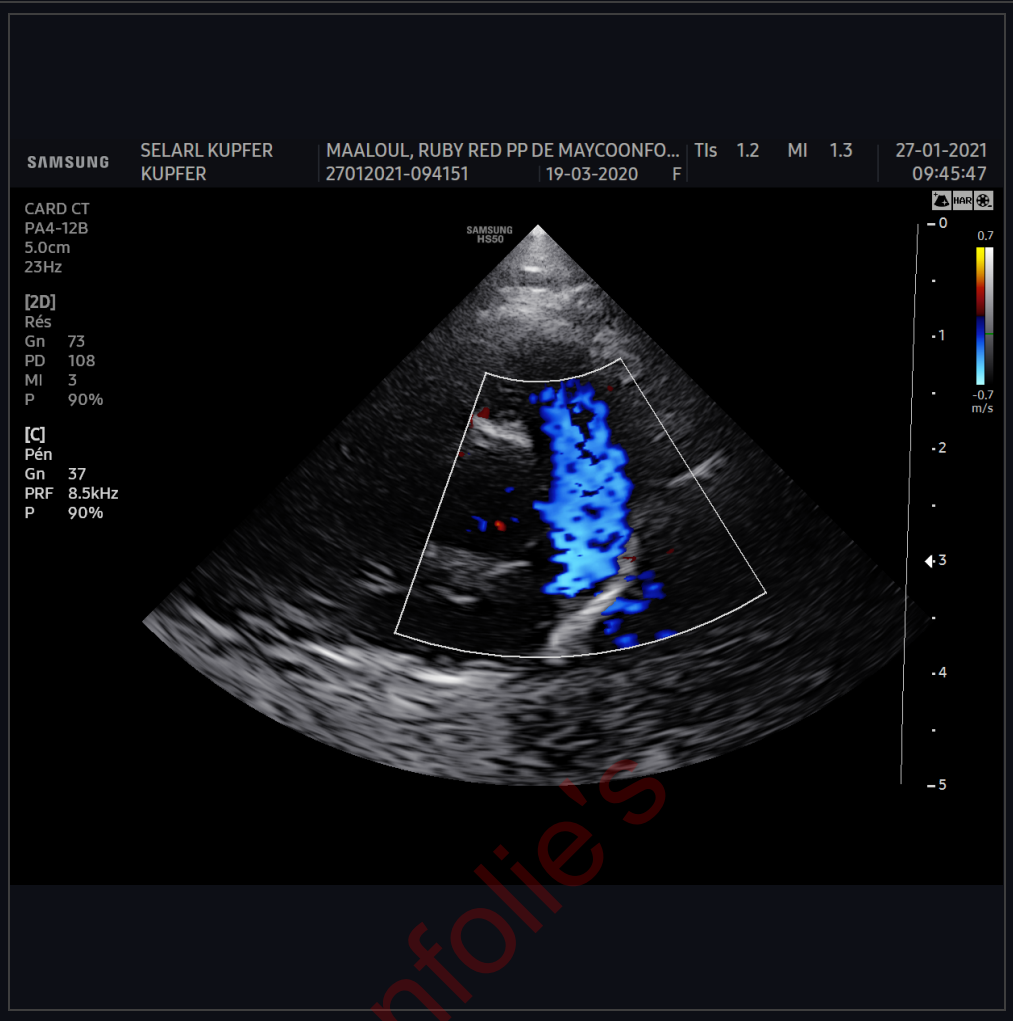

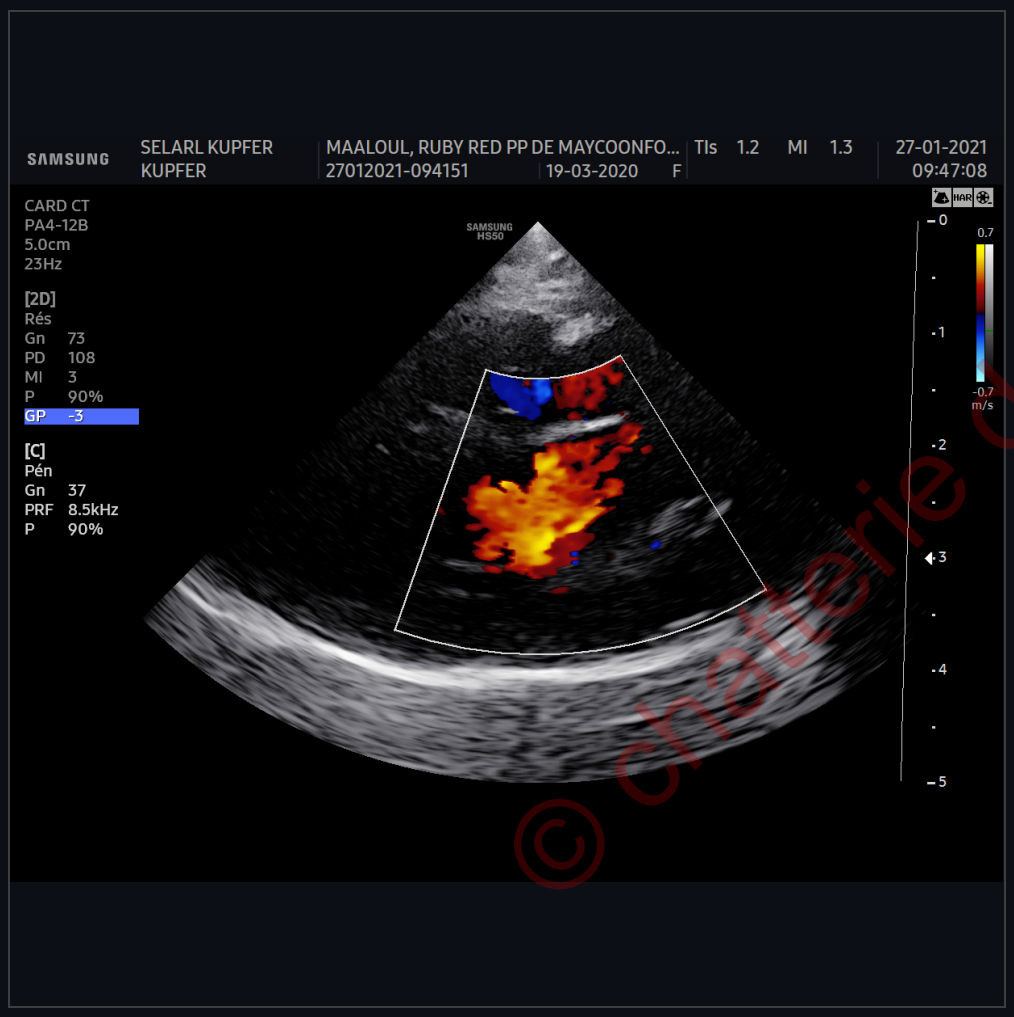

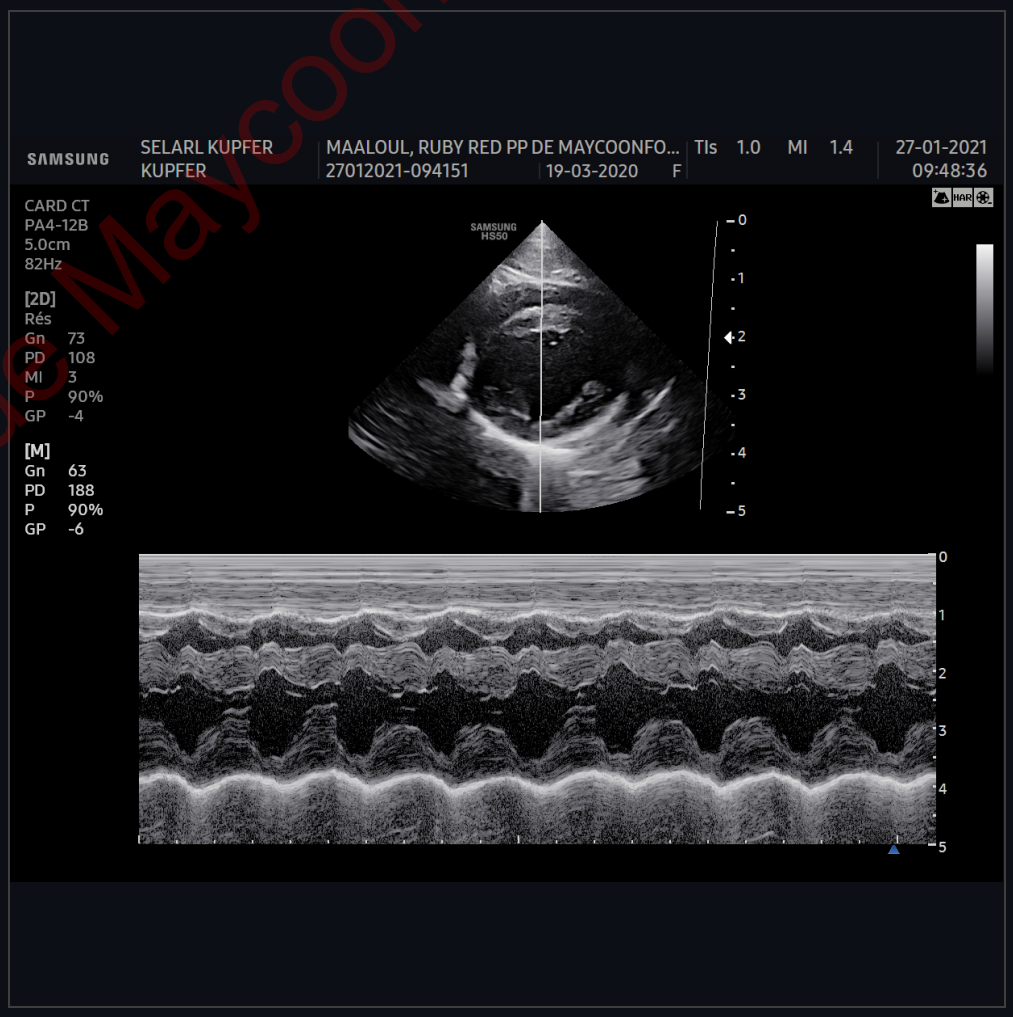

© chatterie de Maycoonfolie's

CLINIQUE VETERINAIRE DR KUPFER

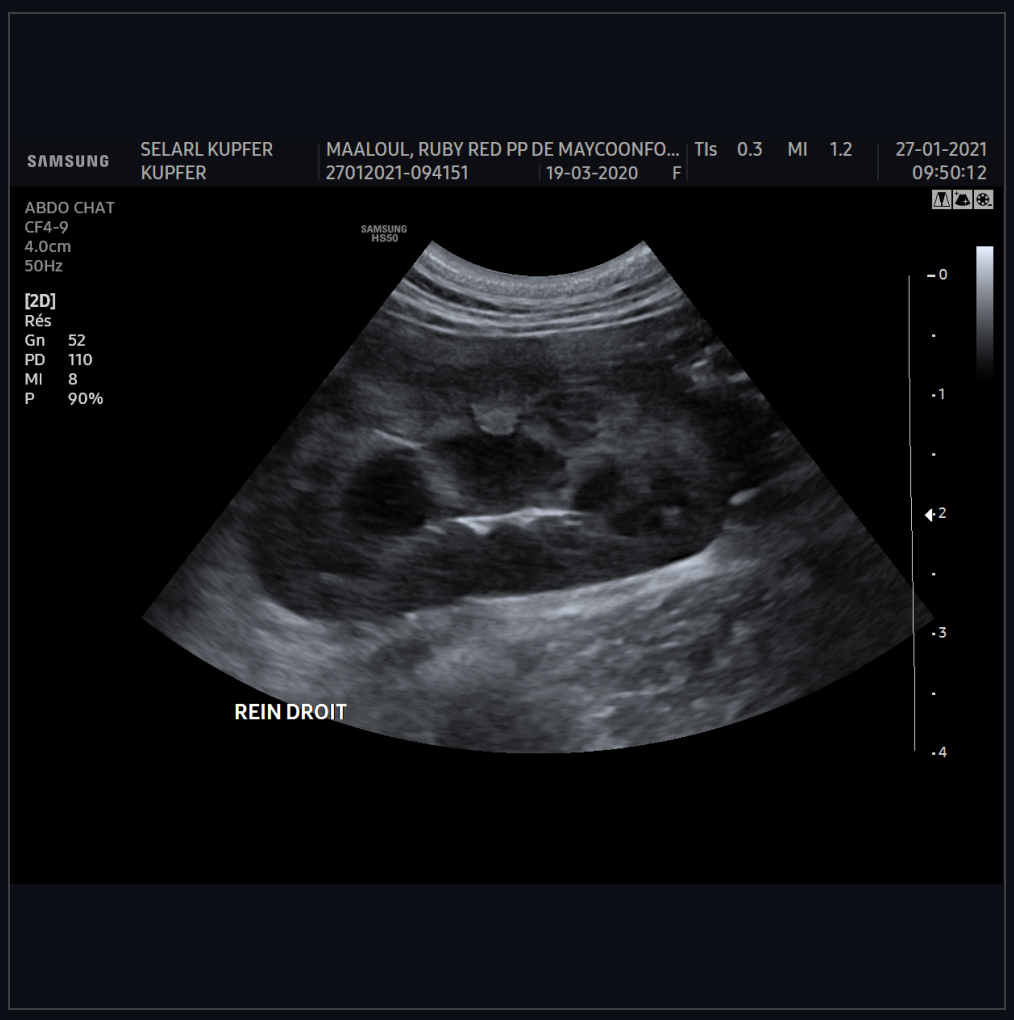

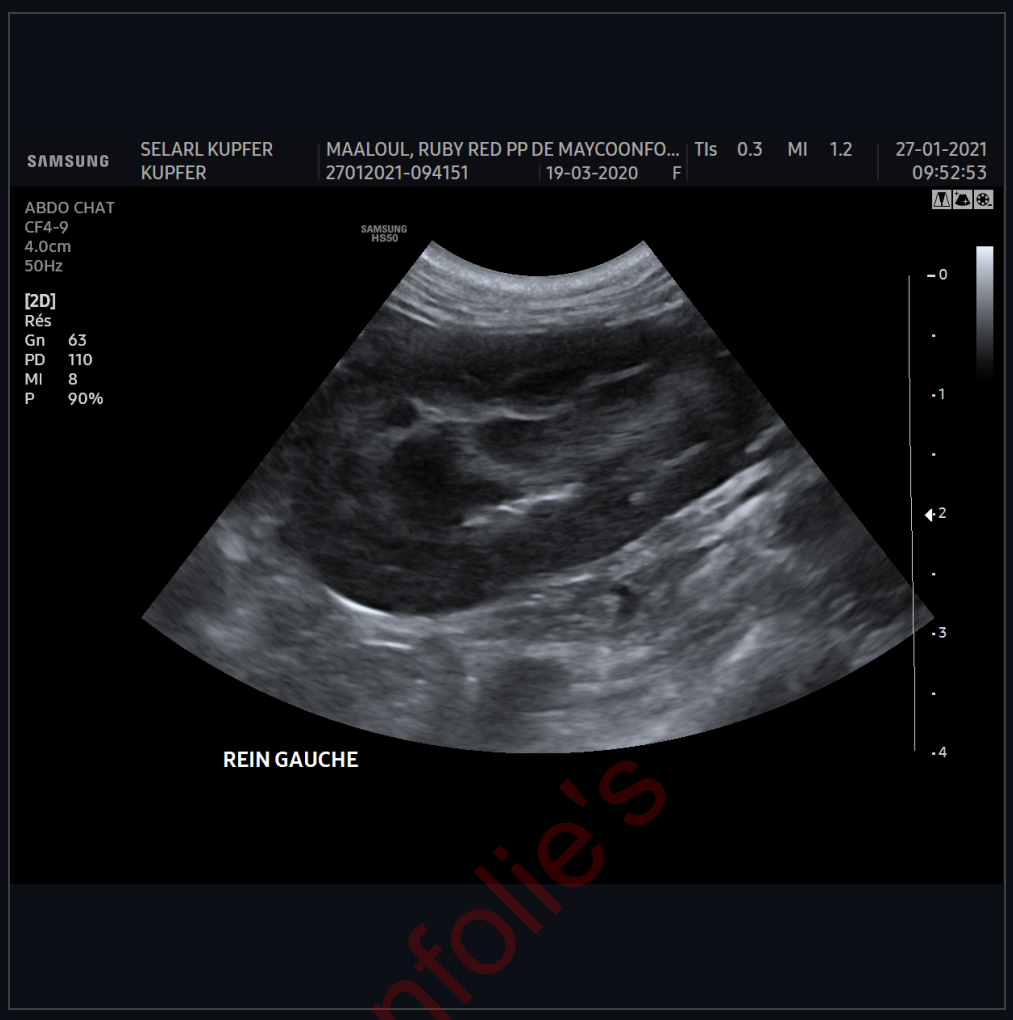

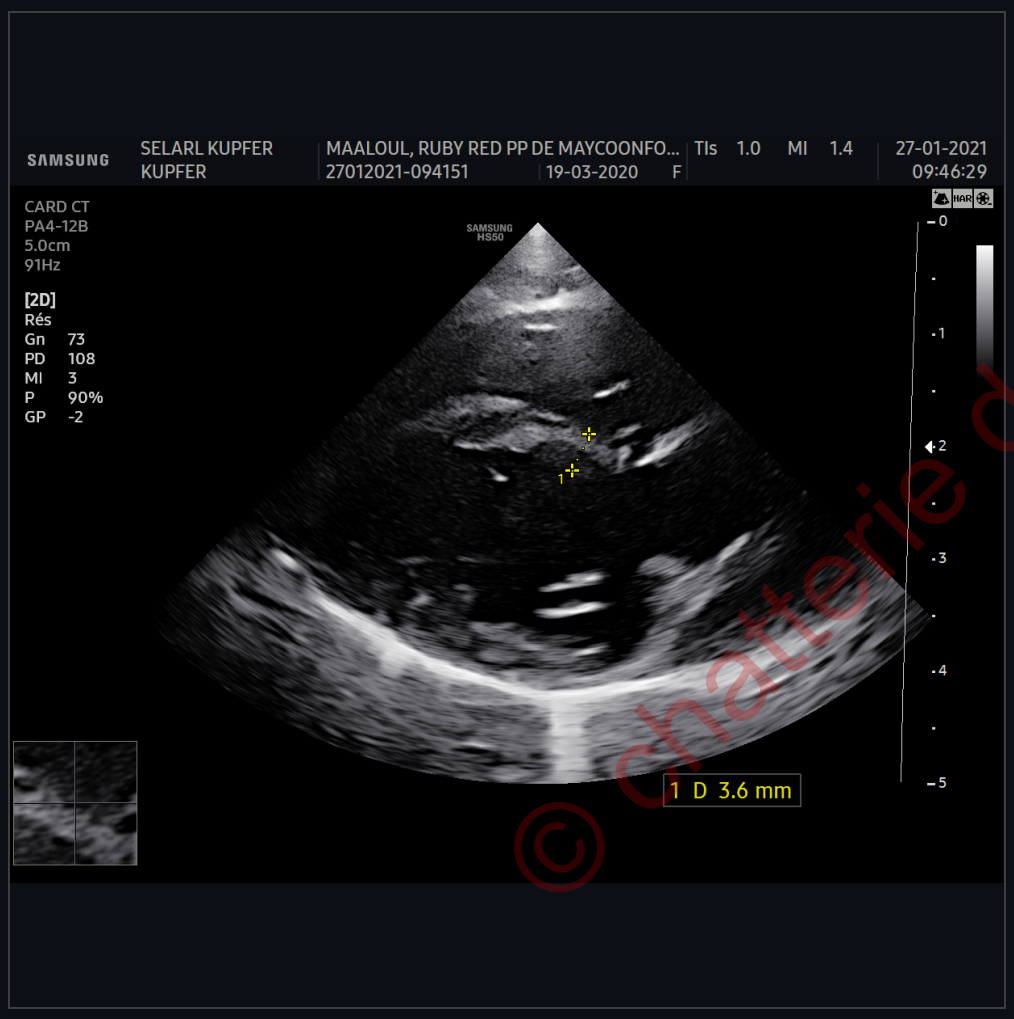

© chatterie de Maycoonfolie's

Diagnostiqué par:

Opérateur: **KUPFER**

27-01-2021

HCM/RCM screening within health programme

Participating clubs: see http://www.pawpeds.com/healthprogrammes/hcmclubs.html

Visit http://www.pawpeds.com/healthprogrammes/ for more information

Patient Information

Cat's registered name: RUBY RED PP DE MAYCOONFOLIE'S

Registration number: LOOF 2020.25893

ID number, microchip or tattoo: 250269100088803

Breed of cat: MAINE COON

☐ Male ☒ Not altered
☒ Female ☐ Altered

Born (year-month-day): 2020-03-19

Sire: ZAFIR GOOD HEART PP

Dam: OLLY'BEE DE MAYCOONFOLIE'S

Owner's name: MONCEF MAALOUL

Address: 137 RUE OBERKAMPF HALL 4

Post code/City/State: 75011 PARIS

Country: FRANCE

Phone (including country code): +33667356584

Email: MAYCOONFOLIES@GMAIL.COM

I have read PawPeds' instructions for HCM screening. I am aware that I must inform the examiner about my cats health status and if it is on medication. I am aware that the results will be retained by PawPeds and that they will handle my personal data. I authorize PawPeds to publicly release the results from this form.

Signature **Date** 27/01/21

Examination

Examination date (year-month-day): 2021-01-27.

Examination equipment: SAMSUNG HS 80.

Sedated: ☐ Yes, with: ☒ No

On medication: ☐ Yes, with: ☒ No

Weight 4,9 kg BCS 2/5

Heart rate 220 bpm

☐ Dehydrated ☐ Pregnant
☐ Lactating ☐ Other, describe

Auscultation:
☒ Normal ☐ Gallop
☐ Murmur, characteristics
Grade: I II III IV V VI ☐ Dynamic ☐ Static
Timing: ☐ Systolic ☐ Diastolic ☒ Both ☐ Continuous
Location: ☐ Left apex (sternum) ☐ Left Base ☐ Other, describe

ECG Heart Frequency 230

IVSd	3,6	☐ cm ☒ mm	☒ M-mode	☐ 2-D
LVIDd	15,7		☒ M-mode	☐ 2-D
LVFWd	4,1		☒ M-mode	☐ 2-D
IVSs	7,3		☒ M-mode	☐ 2-D
LVIDs	6,3		☒ M-mode	☐ 2-D
LVFWs	8,5		☒ M-mode	☐ 2-D
SF	60,1			
Ao	9,2		☐ M-mode	☒ 2-D
LA	7,9		☐ M-mode	☒ 2-D
LA/Ao	0,86			

Subjective left atrial size
☒ Normal
☐ Mild enlargement
☐ Moderate enlargement
☐ Severe enlargement

Systolic anterior motion of the mitral valve ☐ yes ☒ no

If yes, LV outflow tract flow velocity (Doppler) _____

End-systolic cavity obliteration ☐ yes ☒ no

Papillary muscles
☒ Normal
☐ Abnormal, moderate enlargement
☐ Abnormal, severe enlargement

Assessment (based on phenotype)

☒ Normal ☐ Equivocal
☐ HCM ☐ Mild ☐ Moderate ☐ Severe
☐ RCM
☐ Other, describe

Comments: Subaortic IVSd = 3,6 mm
No echo signs of PKD in both kidney.

PawPeds' examination instructions has been followed
Cat's identity verified ☒ yes ☐ no, describe why not

Veterinary's signature **Date** 2021/01/27.

Veterinarian's name, clinics name and address:
CLINIQUE VÉTÉRINAIRE DU Dr KUPFER
17, Bd des Filles du Calvaire
75003 PARIS
Tél. : 01 48 04 99 40

For registration of the result, the veterinarian shall send a copy of this form to:
PawPeds, c/o Olsson, Ängsmyrvägen 1 Bäsna, SE-781 95 BORLÄNGE, Sweden

Rev 1.17 (en) 2020-01-18

© chatterie de Maycoonfolies